AUS DER KLINISCHEN ABTEILUNG DES ZAHNÄRZTLICHEN INSTITUTES
DER UNIVERSITÄT BASEL. VORSTAND: PROF. DR. O. MÜLLER

BEITRAG ZUR WURZELFÜLLUNG MIT JODOFORMPASTE (WALKHOFF) RÖNTGENOLOGISCHE STUDIE

INAUGURAL-DISSERTATION

ZUR

ERLANGUNG

DER

DOKTORWÜRDE DER ZAHNHEILKUNDE

DER

MEDIZINISCHEN FAKULTÄT

DER

UNIVERSITÄT BASEL

VORGELEGT VON

HANS BESMER
OBER-AEGERI (ZUG)

VERLAGSBUCHHANDLUNG JULIUS SPRINGER IN BERLIN. 1933

Von der Medizinischen Fakultät Basel genehmigt auf Antrag von Herrn Professor Dr. O. Müller.

Tag der Promotion: 27. Mai 1933.

R. UNIV.
BIBLIOTHEEK
LEIDEN

Sonderdruck aus „Deutsche Monatsschrift für Zahnheilkunde“, 1933, Heft 23.

Digitized by the Internet Archive
in 2026

https://archive.org/details/IA41546709_0043

Ein jeder Praktiker sollte heute nach Möglichkeit versuchen, sich über den Erfolg oder Mißerfolg seiner Wurzelbehandlungen nach beendigter Wurzelfüllung durch Röntgenkontrolle Rechenschaft zu geben. In vielen Fällen ist dies leider noch mit praktischen Schwierigkeiten verbunden, da auch heute noch viele Zahnärzte nicht im Besitze eines Röntgenapparates sind und zudem ein Teil der Patienten zu einer Kontrolle der Wurzelfüllung erst noch erzogen werden muß.

Meine Aufgabe war festzustellen, was uns das Röntgenbild nach verschiedenen Zeitabschnitten über die pathologischen Veränderungen am Apex aussagt (Tab. 1). Weiter untersuchte ich nach dem Füllungsgrad, d. h. in welchem Grade die Wurzeln von der Jodoformpaste noch ausgefüllt waren, ob bis zum Apex oder nur bis zu einem Bruchteil des Wurzelkanales (Tab. 2). Um festzustellen, ob uns eine genügende Devitalisation etwas aussagt über den Erfolg der Wurzelfüllung, registrierte ich in Tab. 3 die Fälle je nach 1 oder 2 Arseneinlagen. In vereinzelten Fällen wurden auch Zwischeneinlagen (Chlorphenol oder Rivanol) verwendet, was in Tab. 4 wiedergegeben ist. Zuletzt stellte ich prozentual fest, wie viele periapikale Schädigungen bei bis zum Apex oder nur bei einem Bruchteil der Wurzelkanallänge gefüllten Zähne vorliegen.

Über den bakteriologischen Befund der periapikalen Gewebe gibt uns eine Untersuchung nach dem Röntgenbild keine sicheren Anhaltspunkte. Wenn das Röntgenbild eines Zahnes mit toter Pulpa keine Anzeichen von Aufhellung am Apex zeigt, so darf ohne die Heranziehung klinischer oder besonders histologischer Untersuchungsmethoden nicht ohne weiteres angenommen werden, daß nun wirklich keine Schädigung vorliegt. Andererseits kann uns das Röntgenbild durch falsche Projektion einen Schaden vortäuschen, der tatsächlich gar nicht da ist. In der großen Mehrzahl der Fälle aber geben uns Röntgenstatistiken größeren Umfanges ein ziemlich wahrheitsgetreues Bild über den Erfolg der Wurzelbehandlungen (*Brühlmann*). Würden wir hingegen bei unserem Untersuchungsmaterial den Erfolg nur nach dem klinischen Verhalten beurteilen, so wären die Resultate weit bessere, da der größte Teil wurzelbehandelter Zähne auch mit größeren periapikalen Veränderungen meist reaktionslos ist.

Die Methode *Walkhoff* unterscheidet sich von den bisherigen Wurzelfüllungsmethoden besonders dadurch, daß sie im wesentlichen auf biologischen Grundsätzen aufgebaut ist. Sie rechnet nicht nur mit möglichster Vernichtung der Mikroorganismen als wichtigster Ursache der Erkrankungen, sondern mit einer möglichst großen Gewebsverträglichkeit der zur Wurzelfüllung zu verwendenden Substanzen (*Tolardo*). Nach *Walkhoff* ist Jodoform die Substanz, die den Forderungen an ein Wurzelfüllungsmaterial am besten entspricht.

Basierend auf den Untersuchungen von *Heile* spricht *Walkhoff* dem Jodoform gerade bei den Wurzelfüllungen eine alle anderen Antiseptica überragende Desinfektionskraft zu. Wie es in der Chirurgie bei Behandlung von Gelenk-Tbc. der Fall ist, so kommt auch hier die Wirkung des Jodoforms erst unter Abschluß des atmosphärischen O_2 zustande.

Die Paste ist zusammengesetzt aus Chlorphenol, Jodoform, Campher und Thymol. Sie hat eine stark desinfizierende Kraft, indem durch Kombination von festeren mit einem flüssigen Desinficiens Chlorphenol rasch ins Dentin eindringt. Jodoform, Campher und Thymol bleiben als feste Substanzen zurück und wirken lange baktericid. Ein weiterer Vorteil der Paste ist ihre relativ leichte Entfernbarkeit. Mit der Lentulospirale ist es uns heute ein leichtes, die Jodoformpaste zu applizieren. Sie wird vom periapikalen Gewebe relativ gut vertragen. Führen wir beispielsweise Triopaste über den Apex hinaus, so haben wir bestimmt mit Granolumbildung infolge Abwehrreaktion des Bindegewebes gegen den medikamentösen Reiz zu rechnen.

Stein benutzte Chloropercha-Gutapercha als Wurzelfüllmaterial und fand bei überfüllten Wurzeln weit schlechtere Resultate als bei unterfüllten. Hier folgen seine Ergebnisse:

Bei teilweise gefüllten (unterfüllten) Wurzeln	8%	mit Aufhellungsherd.
Bei über den Apex gefüllten (überfüllten) Wurzeln . .	47%	

Ganz ähnlich ist es, wenn wir die Gutaperchaspitze über das Foramen apicale hinausstoßen. Ich konnte fünf solche Fälle im Röntgenbild feststellen, wovon vier mit Granulombildung oder Verbreiterung der Periodontalraumes reagierten, und nur in einem Fall ist die Gutaperchaspitze reaktionslos eingeheilt. Aus diesem Grunde wäre es vielleicht besser, das Wurzelkanallumen nur mit Paste zu füllen und keine Gutaperchaspitze zu verwenden, um so mehr, als das Depot an Paste auf diese Weise größer wird.

Die Wurzelbehandlungen, die dieser Arbeit zugrundeliegen, wurden alle durch Studenten am Zahnärztlichen Institut der Universität Basel ausgeführt. Ich gebe ohne weiteres zu, daß der geübte Praktiker mit etwas besseren Resultaten rechnen dürfte. Im ganzen kamen 30 Zähne mit toter Pulpa und 110 Zähne mit durch Nervarsentabletten devitalisierter Pulpa zur Röntgenkontrolle.

Technik der Exstirpation.

1. Säuberung der Kavität. Entfernen alles cariösen Dentins. Erweitern der Kavität zwecks bequemer Eröffnung der Pulpa und Aufnahme der späteren Füllung. Besonders zu benützende Instrumente: Schmelzmesser, Exkavatoren, Bohrer, Wasserspritze (warmes Wasser). (Fortsetzung S. 1064.)

Patiententabelle.

Erklärung für die Zahnbezeichnung: Zähne im Oberkiefer sind mit +, Zähne im Unterkiefer mit — bezeichnet, z. B. $\underline{3}|$ (Eckzahn oben rechts) = 3+; $\lceil\underline{6}$ (1. Molar unten links) = —6. Bei Befund bedeutet 0 = normales periapikales Gewebe, 1 = verbreiterter Periodontalraum und 2 = Aufhellung im Periapex.

Nr.	Patient	Zahn	Gangrän 1. Einlage	Arsen I	Arsen II	Zwischeneinlage	Extirpation	Wurzelfüllung	Röntgen I	Röntgen II	Füllungszustand der Wurzelfüllung	Befund
683	A. G. 1892	+1	·	1. VI. 29	10. VI. 29	14. VI. 29	14. VI. 29	24. VI. 29	25. VI. 29	5. VI. 31	3/4	0
		1+	11. II. 29	·	·	·	·	24. VI. 29	25. VI. 29	5. VI. 31	1/1	0
685	A. H. 1918	+1	·	4. XII. 28	·	·	10. XII. 28	10. XII. 28	14. XII. 28	5. VI. 31	3/4	2
		1+	·	12. XII. 28	·	·	19. XII. 28	19. XII. 28	·	5. VI. 31	3/4	0
		+2	4. XII. 28	·	·	·	·	3. I. 29	·	5. VI. 31	3/4	2
686	B. R. 1912	+2	·	26. XI. 29	·	·	29. XI. 19	29. XI. 29	·	5. VI. 31	3/4	0
		2+	·	18. I. 30	·	·	30. I. 30	30. I. 30	·	5. VI. 31	3/4	0
		+3	10. V. 29	·	·	·	·	24. V. 29	·	5. VI. 31	1/1	0
		+1	·	10. V. 29	14. V. 29	·	22. V. 29	22. V. 29	24. V. 29	5. VI. 31	1/1	0
688	B. R. 1890	3+	·	25. X. 29	·	·	1. XI. 29	1. XI. 29	1. XI. 29	5. VI. 31	3/4	0
		6—	·	25. X. 29	·	3. XII. 29	3. XII. 29	9. XII. 29	·	5. VI. 31	3/4	0
689	B. K. 1894	+2	·	26. I. 31	·	·	29. I. 31	29. I. 31	·	5. VI. 31	3/4	0
718	B. M. 1911	+1	·	18. VIII. 30	·	21. VIII. 30	21. VIII. 30	26. VIII. 30	·	10. VI. 31	1/2	2
		+2	·	18. VIII. 30	·	21. VIII. 30	21. VIII. 30	26. VIII. 30	·	10. VI. 31	3/4	2
		1+	·	18. VIII. 30	·	21. VIII. 30	21. VIII. 30	26. VIII. 30	·	10. VI. 31	3/4	2
		2+	·	18. VIII. 30	·	21. VIII. 30	21. VIII. 30	26. VIII. 30	·	10. VI. 31	3/4	2
724	B. L. 1890	2+	·	3. II. 31	6. II. 31	·	9. II. 31	9. II. 31	·	11. VI. 31	3/4	0
725	D. E. 1897	+3	·	25. II. 30	·	·	28. II. 30	28. II. 30	·	11. VI. 31	3/4	0
726	B. H. 1910	3+	·	10. XII. 30	15. XII. 30	·	19. XII. 30	19. XII. 30	·	11. VI. 31	1/2	0
		2+	·	11. II. 31	·	·	16. II. 31	16. II. 31	·	11. VI. 31	1/1	2
		1+	·	22. I. 31	·	26. I. 31	26. I. 31	2. II. 31	·	11. VI. 31	1/1	2
727	M. O. 1905	+1	·	11. XII. 30	·	·	17. XII. 30	17. XII. 30	18. XII. 30	11. VI. 31	3/4	0
		1+	·	11. XII. 30	·	·	17. XII. 30	17. XII. 30	18. XII. 30	11. VI. 31	3/4	0
		+3	·	14. XII. 30	·	·	17. XII. 30	17. XII. 30	18. XII. 30	11. VI. 31	3/4	0
		3+	·	14. XII. 30	·	·	17. XII. 30	17. XII. 30	18. XII. 30	11. VI. 31	3/4	0
730	D. A. 1916	1+	11. XI. 29	·	·	·	·	30. VI. 30	·	11. VI. 31	1/4	0
		2+	11. XI. 29	·	·	·	·	30. VI. 30	·	11. VI. 31	1/2	2
		+1	·	28. X. 30	·	·	31. X. 30	31. X. 30	3. XI. 30	11. VI. 31	1/1	0
		+2	·	28. X. 30	·	·	7. XI. 30	7. XI. 30	·	11. VI. 31	3/4	2

			3+	.	24. V. 28	.	.	30. V. 28	30. V. 28	.	17. VI. 31	3/4	0
767	E. H.	1893	+1	.	6. VI. 29	17. VI. 29	.	21. VI. 29	21. VI. 29	.	17. VI. 31	0	0
			1+	.	17. VI. 29	.	.	28. VI. 29	28. VI. 29	.	17. VI. 31	0	1
			+5	.	20. VI. 29	.	.	24. VI. 29	24. VI. 29	.	17. VI. 31	3/4	0
768	F. G.	1912	4+	25. II. 28	.	.	.	.	3. VII. 28	.	17. VI. 31	3/4	0
			2+	.	11. II. 31	.	.	13. II. 31	13. II. 31	.	17. VI. 31	1/1	1
			+4	27. I. 31	.	.	.	.	6. II. 31	.	17. VI. 31	1/1	1
770	E. E.	1905	+3	18. VI. 29	.	.	.	.	28. VI. 29	.	17. VI. 31	3/4	0
817	C. S.	1910	1+	11. XI. 29	.	.	.	.	19. II. 30	.	25. VI. 31	1/1	1
			2+	11. XI. 29	.	.	.	.	19. II. 30	.	25. VI. 31	1/1	2
856	G. M.	1911	3—	.	5. XII. 29	.	12. XII. 29	12. XII. 29	16. I. 30	.	2. VII. 31	3/4	1
857	F. M.	1897	2—	.	17. I. 30	.	.	20. I. 30	20. I. 30	.	2. VII. 31	3/4	0
			+2	.	22. X. 29	.	.	28. X. 29	28. X. 29	.	2. VII. 31	3/4	0
			2+	.	22. I. 30	.	.	27. I. 30	27. I. 30	.	2. VII. 31	0	1
858	G. E.	1917	2+	.	26. XI. 30	.	.	2. XII. 30	2. XII. 30	.	2. VII. 31	1/2	0
860	G. W.	1906	4+	6. VI. 29	.	.	.	.	8. VII. 29	9. VII. 29	2. VII. 31	3/4	0
861	F. L.	1914	+2	.	8. XI. 29	.	.	11. XI. 29	11. XI. 29	19. XI. 29	2. VII. 31	3/4	0
			2+	.	25. XI. 29	.	.	4. XII. 29	4. XII. 29	.	2. VII. 31	3/4	0
862	E. A.	1906	+3	.	11. VII. 30	.	.	15. VII. 30	15. VII. 30	.	2. VII. 31	1/2	1
			3+	.	11. VII. 30	.	.	15. VII. 30	15. VII. 30	.	2. VII. 31	1/2	1
863	G. H.	1911	4+	.	4. V. 29	.	8. V. 29	8. V. 29	3. VI. 29	.	2. VII. 31	3/4	0
1338	H. M.	1904	1+	8. I. 31	.	.	.	.	26. I. 31	.	24. X. 31	0	0
			+1	3. XII. 30	.	.	.	.	12. I. 31	20. V. 31	24. X. 31	1/1	0
			+2	.	11. V. 31	.	.	18. V. 31	18. V. 31	20. V. 31	24. X. 31	1/1	2
			4+	2. XII. 30	.	.	.	.	13. I. 31	.	24. X. 31	3/4	0
			5+	2. XII. 30	.	.	.	.	13. I. 31	.	24. X. 31	3/4	0
			—8	23. VI. 31	.	.	.	.	13. VII. 31	.	24. X. 31	3/4	1
1339	H. M.	1886	2+	.	8. I. 31	.	.	14. I. 31	14. I. 31	.	24. X. 31	3/4	0
1340	H. F.	1915	+2	6. XII. 29	.	.	.	.	25. I. 30	.	24. X. 31	3/4	0
			2+	.	23. I. 30	25. I. 30	2. II. 30	2. II. 30	4. VII. 30	.	24. X. 31	3/4	0
1341	H. W.	1911	+4	28. II. 30	.	.	.	.	23. VI. 30	.	24. X. 31	3/4	0
			2+	.	8. V. 30	12. V. 30	16. V. 30	16. V. 30	27. V. 30	.	24. X. 31	3/4	1
1396	H. G.	1905	+2	27. X. 30	.	.	.	.	7. XI. 30	.	5. XI. 31	3/4	2
1399	H. H.	1900	3+	.	29. IV. 30	.	2. V. 30	2. V. 30	24. V. 30	.	5. XI. 31	3/4	2
1401	J. E.	1910	1+	.	29. IV. 29	.	.	3. V. 29	3. V. 29	.	5. XI. 31	1/2	0
			5+	.	29. IV. 29	.	.	3. V. 29	3. V. 29	.	5. XI. 31	3/4	2
			+4	.	10. V. 29	.	.	13. V. 29	13. V. 29	.	5. XI. 31	3/4	2
1402	H. L.	1910	—3	.	24. X. 30	.	.	5. XI. 30	5. XI. 30	.	5. XI. 31	3/4	1
1403	K. G.	1910	—5	.	1. XII. 30	.	.	3. XII. 30	3. XII. 30	.	5. XI. 31	3/4	0

Patiententabelle (Fortsetzung).

Nr.	Patient	Zahn	Gangrän 1. Einlage	Arsen I	Arsen II	Zwischeneinlage	Exstirpation	Wurzelfüllung	Röntgen I	Röntgen II	Füllungszustand der Wurzelfüllung	Befund
1405	K. M. 1884	—3	·	12. XI. 29	25. XI. 29	·	27. XI. 29	27. XI. 29	9. XII. 29	6. XI. 31	3/4	0
1407	K. M. 1896	—2	28. X. 30	·	·	·	·	27. I. 31	·	6. XI. 31	3/4	0
		3—	·	3. XI. 30	·	·	7. XI. 30	7. XI. 30	·	6. XI. 21	3/4	0
		2—	·	11. XI. 30	14. XI. 30	·	28. XI. 30	28. XI. 30	·	6. XI. 31	3/4	0
1408	K. O. 1862	1+	·	18. VI. 30	·	·	25. VI. 30	25. VI. 30	·	6. XI. 31	3/4	0
1409	K. B. 1907	+2	·	18. XI. 30	·	20. XI. 30	20. XI. 30	8. XII. 30	·	6. XI. 31	3/4	1
		+5	·	1. XII. 30	·	15. XII. 30	15. XII. 30	7. I. 31	·	6. XI. 31	3/4	0
		+6	·	15. XII. 30	·	18. XII. 30	18. XII. 30	20. I. 31	·	6. XI. 31	3/4	0
1410	K. F. 1888	—4	·	10. I. 30	·	·	17. I. 30	17. I. 30	·	6. XI. 31	1/2	0
1411	K. H. 1909	—3	·	31. I. 30	·	·	4. II. 30	4. II. 30	·	6. XI. 31	3/4	0
		1+	20. II. 31	·	·	·	·	2. III. 31	·	6. XI. 31	3/4	1
		4+	9. III. 30	·	·	·	·	6. II. 31	·	6. XI. 31	3/4	0
1412	K. R. 1905	3+	·	2. VI 30	·	6. VI. 30	6. VI. 30	10. VI. 30	7. I. 31	6. XI. 31	3/4	0
1430	L. A. 1857	2—	·	1. VII. 29	·	·	5. VII. 29	5. VII. 29	·	9. XI. 31	1/4	0
1443	M. L. 1892	5—	·	5. V. 30	·	12. V. 30	12. V. 30	6. VI. 30	·	10. XI. 31	3/4	0
444	M. F. 1919	1+	·	19. I. 31	·	·	21. I. 31	21. I. 31	·	10. XI. 31	3/4	0
		+1	·	13. II. 31	·	·	16. II. 31	16. II. 31	·	10. XI. 31	1/1	1
1446	M. F. 1910	+3	·	5. IV. 30	·	·	10. IV. 30	10. IV. 30	·	10. XI. 31	3/4	0
		4+	18. XII. 30	·	·	·	·	22. I. 31	·	10. XI. 31	1/1	2
1462	R. J. 1875	3—	·	30. V. 29	·	·	4. VI. 29	4. VI. 29	·	11. XI. 31	1/2	0
1463	M. A. 1882	3+	·	29. IV. 30	·	2. V. 30	2. V. 30	6. V. 30	25. VI. 30	11. XI. 31	1/4	1
		+1	27. I. 30	·	·	·	·	7. II. 30	·	11. XI. 31	1/1	1
		+3	27. I. 30	·	·	·	·	7. II. 30	·	11. XI. 31	3/4	0
1464	M. M. 1888	3+	16. I. 29	·	·	·	·	29. I. 29	·	11. XI. 31	1/1	0
		—3	·	5. II. 29	·	15. II. 29	15. II. 29	8. III. 29	·	11. XI. 31	1/2	0
1465	N. E. 1897	—5	·	18. V. 31	·	·	22. V. 31	22. V. 31	·	11. XI. 31	0	2
1467	M. E. 1895	+2	·	14. XI. 30	·	·	19. XI. 30	19. XI. 30	·	11. XI. 31	3/4	0
1468	N. L. 1890	5+	·	11. VI. 29	14. VI. 29	18. VI. 29	18. VI. 29	1. VII. 29	·	11. XI. 31	3/4	1
		1+	·	29. X. 29	·	6. XI. 29	6. XI. 29	11. XI. 29	12. XII. 29	11. XI. 31	1/4	2
		+3	·	22. V. 31	·	·	2. VI. 31	2. VI. 31	·	11. XI. 31	1/2	0
913	G. E. 1882	3+	·	6. VI. 29	·	·	11. VI. 29	11. VI. 29	·	12. XI. 31	3/4	0
1498	R. G. 1912	+3	·	11. XI. 30	·	·	17. XI. 30	17. XI. 30	·	18. XI. 31	3/4	0

			+2	·	13. VIII. 30	20. VIII. 30	·	26. VIII. 30	26. VIII. 30	·	18. XI. 31	$^{1}/_{2}$	0
			2+	·	1. VIII. 30	·	·	6. VIII. 30	6. VIII. 30	·	18. XI. 31	$^{1}/_{4}$	0
1500	S. P.	1912	2+	·	18. I. 30	·	·	21. I. 30	21. I. 30	·	18. XI. 31	$^{3}/_{4}$	0
			1+	·	18. I. 30	·	21. I. 30	21. I. 30	29. I. 30	·	18. XI. 31	$^{3}/_{4}$	2
1501	S. P.	1887	+1	·	8. V. 29	·	·	17. V. 29	17. V. 29	·	18. XI. 31	$^{3}/_{4}$	1
			1+	·	8. V. 29	·	·	17. V. 29	17. V. 29	·	18. XI. 31	$^{3}/_{4}$	0
1502	S. H.	1904	+2	9. XII. 29	·	·	·	·	24. II. 30	·	18. XI. 31	$^{1}/_{2}$	2
			3+	·	15. IX. 30	·	22. IX. 30	22. IX. 30	29. IX. 30	·	18. XI. 31	$^{1}/_{2}$	0
1506	S. K.	1912	5+	·	6. I. 31	·	12. I. 31	12. I. 31	3. II. 31	·	19. XI. 31	$^{3}/_{4}$	0
1507	R. J.	1892	5+	·	15. I. 31	·	·	20. I. 31	20. I. 31	·	19. XI. 31	$^{1}/_{2}$	1
1510	R. W.	1911	+1	·	10. II. 30	·	·	18. II. 30	18. II. 30	18. II. 30	19. XI. 31	$^{1}/_{2}$	0
1511	R. W.	1863	1+	·	18. VI. 29	·	·	20. VI. 29	20. VI. 29	21. VI. 29	19. XI. 31	$^{1}/_{2}$	2
1512	S. H.	1911	+2	·	28. I. 31	·	·	30. I. 31	30. I. 31	·	19. XI. 31	$^{3}/_{4}$	1
1513	S. E.	1882	3+	·	4. VI. 30	·	·	13. VI. 30	13. VI. 30	·	19. VI. 31	$^{1}/_{2}$	0
1514	S. H.	1898	+2	3. VI. 30	·	·	·	·	9. X. 30	·	19. XI. 31	$^{1}/_{2}$	1
			3+	·	15. XII. 30	·	·	13. I. 31	13. I. 31	·	19. XI. 31	$^{3}/_{4}$	2
1545	S. E.	1917	1+	·	9. V. 30	·	14. V. 30	14. V. 30	28. V. 30	·	25. XI. 31	$^{1}/_{1}$	1
			2+	·	9. V. 30	·	14. V. 30	14. V. 30	28. V. 30	·	25. XI. 31	$^{3}/_{4}$	0
			+1	·	23. VI. 30	·	·	27. VI. 30	27. VI. 30	·	25. XI. 31	$^{3}/_{4}$	0
1546	W. S.	1917	2+	·	12. V. 30	16. V. 30	·	26. V. 30	26. V. 30	·	25. XI. 31	0	2
1547	U. E.	1891	3+	·	9. XII. 29	·	·	18. XII. 29	18. XII. 29	·	25. XI. 31	$^{3}/_{4}$	0
1548	S. H.	1901	+3	·	8. II. 29	·	12. II. 29	12. II. 29	6. III. 29	·	25. XI. 31	$^{3}/_{4}$	2
1550	Z. E.	1908	3+	·	13. I. 30	·	18. I. 30	18. I. 30	21. I. 30	·	26. XI. 31	$^{1}/_{4}$	0
			+4	30. I. 30	·	·	·	·	6. II. 30	·	26. XI. 31	$^{1}/_{2}$	0
1551	W. M.	1912	2+	·	20. VI. 30	·	·	1. VII. 30	1. VII. 30	·	26. XI. 31	$^{3}/_{4}$	2
			1+	·	20. VI. 30	1. VII. 30	·	4. VII. 30	4. VII. 30	·	26. XI. 31	$^{3}/_{4}$	0
			+1	·	4. VII. 30	8. VII. 30	11. VII. 30	11. VII. 30	15. VII. 30	·	26. XI. 31	$^{3}/_{4}$	0
			+4	·	13. XII. 29	·	17. XII. 29	12. XII. 29	18. XII. 29	·	26. XI. 31	$^{3}/_{4}$	2
1552	T. W.	1883	+2	·	10. XI. 30	14. XI. 30	17. XI. 30	17. XI. 30	24. XI. 30	·	26. XI. 31	$^{3}/_{4}$	0
1553	W. E.	1909	+2	22. V. 29	·	·	·	·	6. VI. 29	·	26. XI. 31	$^{3}/_{4}$	2
			+3	·	27. VI. 29	1. VII . 29	·	4. VII. 29	4. VII. 29	·	26. XI. 31	$^{3}/_{4}$	0
1588	W. P.	1917	2+	·	12. II. 31	16. II. 31	·	19. II. 31	19. II. 31	·	2. XII. 31	$^{1}/_{1}$	0
			1+	·	26. II. 31	·	·	2. III. 31	2. III. 31	·	2. XII. 31	$^{3}/_{4}$	2
1589	G. A.	1910	+1	·	21. VI. 29	·	·	28. VI. 29	28. VI. 29	·	2. XII. 31	$^{3}/_{4}$	1
1560	E. E.	1917	+1	·	17. XII. 30	19. XII. 30	·	22. XII. 30	22. XII. 30	·	2. XII. 31	$^{3}/_{4}$	0
			+2	·	17. XII. 30	19. XII. 30	·	22. XII. 30	22. XII. 30	·	2. XII. 31	$^{3}/_{4}$	1
			1+	·	6. V. 31	·	·	13. V. 31	13. V. 31	·	2. XII. 31	0	1
1555	Z. B.	1891	—3	·	24. X. 30	·	·	28. X. 30	28. X. 30	·	2. XII. 31	$^{3}/_{4}$	2

2. Eröffnung der Pulpakammer. Molaren und Prämolaren: Wegnahme des ganzen Pulpadaches samt der Kronenpulpa. Letztere ist namentlich auch aus den Höckern der Molaren und Prämolaren gründlichst zu entfernen (Verfärbungen). Die Pulpakammer ist während dieser Arbeit öfters mit dem Warmwasserstrahl auszuspritzen.

Frontzähne: Präparieren eines trichterförmigen Zuganges zum Wurzelkanal. Der Trichter muß am Anfang die Weite des Wurzelkanals überschreiten. Es wird dadurch ein geradliniger Zugang zum Wurzelkanal ermöglicht. Auch hier ist auf gründliche Entfernung der letzten Reste der Kronenpulpa zu achten. Öftere Benützung des Warmwasserstrahls.

3. Kavität und Pulpakammer werden leicht trocken gewischt. Die Pulpakammer wird hierauf mit einem entsprechend kleinen Wattebäuschchen, getränkt mit Phenol, belegt. Darüber wird ein größeres Bäuschchen, das mit H_2O_2 getränkt ist und die ganze Kavitität ausfüllen soll, gelegt.

4. Anlegen des Kofferdams.

5. Desinfektion der unter Kofferdam gelegten Zähne und deren Umgebung mit mehrmals applizierendem H_2O_2 und absolutem Alkohol.

6. Wegnahme des mit H_2O_2 getränkten Bäuschchens und des in der Pulpakammer liegenden, mit Phenol getränkten Bäuschchens. Extraktion der Wurzelpulpa mit ausgekochtem Nervextraktor. Bei Molaren ist der Eingang der Wurzelpulpa vorher mit der Donaldson-Nadel zu sondieren. Hier muß fast durchweg eine Erweiterung der Kanaleingänge und oft der Kanäle mit Kerr-Broaches erfolgen. In den mesialen Kanälen unterer Molaren und in den buccalen Kanälen oberer Molaren fallen Exstirpation und Kanalerweiterung mit den Kerr-Broaches oft zusammen.

7. Absaugen der Wurzelkanäle mit sterilen Wattenadeln. Die letzten Reste werden mit sterilen Papierspitzen aufgesaugt. Dies hat so lange zu erfolgen, bis sich keine Blutspuren mehr zeigen. Eventuelle Blutung ist mit Jodtinktur und folgendem absolutem Alkohol zu stillen.

8. Einbringen von Antiformin in die Wurzelkanäle mit der Tropfpinzette und hochpumpen mit steriler glatter Nadel zwecks Auflösung kleinster Pulpateilchen.

9. Absaugen des Antiformins mit Papierspitzen und Wattenadeln.

10. Einbringen von H_2O_2 in die Kanäle. Durch Aufschäumen entsteht O in statu nascendi. Der Kanal muß nach dem Absaugen mit Wattennadeln und Papierspitzen sauber und rein sein.

11. Applizieren der Walkhoff-Jodoformpaste mittels Lentulospirale und Nachschieben einer Gutaperchaspitze in den Wurzelkanal.

Auffallend ist die teilweise sehr starke Resorption der Paste aus dem Wurzelkanal heraus, und zwar in einigen Fällen bis zum totalen Verschwinden derselben. Hier müssen wir auf eine noch nach Abschluß der Wurzelfüllung bestehende Sekretion schließen. Das Sekret löst dann die Paste in ihre Komponenten auf, wodurch die Wurzelfüllung für das Gewebe resorbierbar wird. Soweit nun der Zementverschluß über der Wurzelfüllung dicht ist, ist weniger Gefahr für eine Reinfektion des Wurzelkanals vorhanden. Vom Periodontium her beginnt dann ganz allmählich ein Hereinwuchern von Bindegewebe in den Wurzelkanal. In

histologischen Untersuchungen wurde auch Ablagerung von Zement in dünnen Schichten und teilweise ganzer Verschluß des Foramen apicale beobachtet. Warum wir bei devitalisierten Zähnen trotz peinlicher Asepsis doch noch relativ viel Granulombildung nach beendigter Wurzelfüllung antreffen, ist noch etwas problematisch. Wahrscheinlich ist die Ursache doch tramatisch-medikamentöser Art. Sehr häufig findet man, wie auch *Stein* beobachtet hat, daß mit längerer Beobachtungszeit die Resultate bessere werden; er findet weiter, daß bis zum Verschwinden eines vor der Behandlung bestandenen oder nachher aufgetretenen Herdes mit einem Zeitraum von $1^1/_2$—2 Jahren zu rechnen ist, wenn der betreffende Fall überhaupt zu einem Verschwinden des Aufhellungsherdes führt. An total 107 devitalisierten Zähnen fand *Stein* nur 23% Mißerfolge. Die Resultate, die *Geier* erzielte, sind nicht gut in Parallele zu setzen, da er auch Amputationen ausführte und sie in derselben Tabelle mit den Exstirpationen stehen hat.

Tabelle 1.

Devitalisierte Zähne. Total 110.

Nach 3—6 Monaten		Nach $^1/_2$—1 Jahr		Nach 1—$1^1/_2$ Jahr		Nach $1^1/_2$ u. mehr Jahren	
0	1 oder 2	0	1 oder 2	0	1 oder 2	0	1 oder 2
normal	m. Aufhellung	normal	m. Aufhellung	normal	m. Aufhellung	normal	m. Aufhellung
10	5	19	18	17	7	22	12
	= 33%		= 49%		= 29%		= 35%

Pulptote Zähne. Total 30.

normal	mit Aufhellung
16	14 = 47%

Wurzelfüllungen, die ich nach $^1/_4$—$^1/_2$ Jahr röntgen konnte, zeigten 33% Aufhellung; solche nach $^1/_2$—1 Jahr 49%, also eine Zunahme. Nach 1—$1^1/_2$ Jahren geht der Prozentsatz auf 29% zurück und nach $1^1/_2$ und mehr konnte ich 35% feststellen. Bei Gangrän müssen wir mit weit schlechteren Resultaten rechnen, da oft schon vor Beginn der Behandlung größere Herde im Wurzelspitzengebiet vorhanden sind, die wir gelegentlich medikamentös nicht zu einer Ausheilung bringen können. Auch aus der obigen Zusammenstellung geht hervor, daß die Aufhellungsherde mit längerer Beobachtungszeit abnehmen, also eine gewisse Ausheilungstendenz vorhanden ist.

Tabelle 2.

Devitalisierte Zähne — Füllungszustand Gefüllt zu					*Pulptote Zähne* — Füllungszustand Gefüllt zu				
$^1/_1$	$^3/_4$	$^1/_2$	$^1/_4$	0	$^1/_1$	$^3/_4$	$^1/_2$	$^1/_4$	0
9	72	18	5	6	9	15	4	1	1

Daß wir relativ wenig ganz gefüllte Wurzelkanäle antreffen, können wir uns aus der leichten Resorbierbarkeit der Jodoformpaste von seiten des Gewebes erklären. Dies ist ja im besonderen der Fall, wenn nach der Vorbehandlung noch eine geringe Sekretion besteht. Das Sekret vermischt sich alsdann mit der Paste und löst das Jodoform auf, wodurch die einzelnen Komponenten besser auf die Wundfläche einwirken können. Der in solchen Fällen durch Auslaugung der Paste im Wurzelkanal entstandene leere Raum bleibt wenigstens so lange steril als der Abschluß gegen die Füllung hin bakteriendicht ist, wenn überhaupt eine Infektion nicht schon bei der Behandlung gesetzt wurde.

Beispiele aus meinen röntgenologischen Untersuchungen an 140 Zähnen nach Jodoform-Wurzelfüllung (Walkhoff).

1. Einwandfreie Resultate.

Abb. 1. Nr. 770. + 3. Gangrän. Aufnahme nach 2 Jahren. Teil der Paste aus Kanal resorbiert. Periapex normal.

Abb. 2. Nr. 1551. 2+, 1+, +1. Aufnahme nach $1^1/_4$ Jahr. 1+ und +1 zeigen normale Verhältnisse. Teilweise sehr starke Pastenresorption aus dem Wurzelkanal. 2+ weist ein kleines Granulom am Apex auf.



Abb. 3. Nr. 1405. −3. Aufnahme nach 12 Tagen. Bei Vergleich dieser und untenstehender Vergrößerung ist erkennbar, daß die Pastenresorption auf dem unteren Bild weiter fortgeschritten ist. Gewebe normal.

Abb. 4. Nr. 1405. −3. Aufnahme nach 2 Jahren. Periapex normal. Sehr deutliche Knochenbälkchenstruktur.



Abb. 5. Nr. 1410. −4. Aufnahme nach $1^3/_4$ Jahren. Starke Pastenresorption aus Wurzelkanal. Normales Gewebe am Apex.

Abb. 6. Nr. 863. 1+, +1. Röntgenbild 1 Tag nach Wurzelfüllung. Beidseitig Pastendepot über Apex.

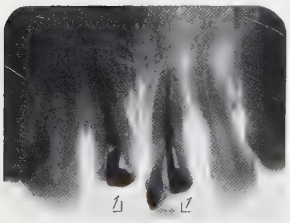

Abb. 7. Nr. 863. 1+, +1. Röntgenbild 1 Jahr später. Gutaperchaspitze bei 1+ über Apex, reaktionslos eingeheilt. Bei +1 Paste im oberen Wurzelkanalteil schon resorbiert.



Abb. 8. Nr. 863. 1+, +1. Aufnahme nach 2 Jahren. Apikales Gewebe normal. Gutaperchaspitzen deutlich sichtbar.

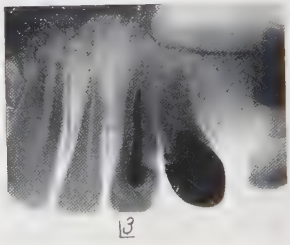

Abb. 9. Nr. 1446. +3. Aufnahme nach $1^1/_2$ Jahren. Pastenresorption aus Wurzelkanal. Periapex normal.

Abb. 10. Nr. 686. +1, +2, +3 (+3 Gangrän). Aufnahme 2 Tage nach Wurzelfüllung. Wurzelkanal deutlich bis Apex gefüllt. Keine Aufhellung.

Abb. 11. Nr. 686. +1, +2, +3 (+3 Gangrän). Aufnahme nach 2 Jahren. An +3 gut sichtbar wie Paste aus dem obersten Viertel resorbiert wurde. +1 und +2 sind auch nicht mehr bis zum Apex gefüllt. Gewebe aber normal.

2. Verbreitertes Periodontium.

Abb. 12. Nr. 1514. +2. Gangrän. Aufnahme nach 1 Jahr. Verbreitertes Periodontium am Apex und zugleich kleine Einschmelzung. Starke Pastenresorption.

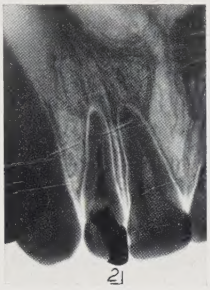

Abb. 13. Nr. 1341. 2+. Aufnahme nach $1^1/_2$ Jahren. Sehr deutlich sichtbar verbreiterter Periodontalraum, mit gleichzeitiger Pastenresorption aus dem Wurzelkanal.

Abb. 14. Nr. 886. 3 —. Aufnahme nach $1^1/_2$ Jahren. Verbreiterung des Periodontalraumes.

3. Periapikale Aufhellungen (Granulome verschiedener Größe).

Abb. 15. Nr. 1588. 2+, 1+. Aufnahme nach 10 Monaten. 1+ bis zum Foramen gefüllt. Granulom über Apex. 2+ zeigt normales Gewebe am Periapex.

Abb. 16. Nr. 1468. 1+. Aufnahme nach 1 Monat. Periapex normal, schon starke Pastenresorption aus Wurzelkanal.

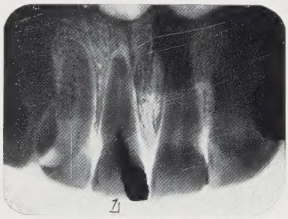

Abb. 17. Nr. 1468. 1+. Aufnahme nach 2 Jahren. Paste fast ganz verschwunden, kleines Granulom direkt über Apex.

Tabelle 3.

Nach 1 Arsen		*Nach 2 Arsen*	
normal	Aufhellung	normal	Aufhellung
53	38 = 42%	15	4 = 21%

Wider Erwarten finden wir nach 2 Arseneinlagen bessere Ergebnisse. Wir müssen daraus schließen, daß die vollständige Devitalisation, die durch 2 As-Einlagen natürlich besser garantiert ist, günstigere Bedingungen für die Wurzelfüllung schafft und vielleicht das Gewebe in gewissem Sinne für die Wurzelfüllung vorbereitet, wobei ich auf die Sterilität nach Arseneinlagen nur nebenbei hinweisen möchte.

Tabelle 4. Devitalisierte Zähne mit Zwischeneinlagen (Chlorphenol oder Rivanol) nach der Exstirpation.

0	1	2	
11	2	2	
	= 27%		periapikale Aufhellung oder Verbreiterung des Periodontalraumes.

Ähnlich wie bei guter Devitalisation beeinflußt die medikamentöse Wirkung der Zwischeneinlage das periapikale Gewebe im Sinne einer Vorbereitung für die Wurzelfüllung.

Zusammenfassung.

1. An 110 devitalisierten, mit Jodoform-Walkhoff-Paste gefüllten Zähnen fand ich bei der Röntgenkontrolle ohne Berücksichtigung der Beobachtungszeit 38% Granulome oder verbreiterten Peridontalraum.

2. Im allgemeinen fand ich, daß die Jodoformpaste der meisten Zähne teilweise aus dem Wurzelkanal heraus resorbiert wurde.

3. Nach 2 Arseneinlagen fand ich besseren Erfolg als nach 1 Arseneinlage. Im ersteren Fall nur 21%, im letzteren jedoch 43% periapikale Aufhellungen. Eine möglichst vollständige Devitalisation soll deshalb vor allem erstrebt werden, um möglichst keine lebenden Pulpareste zurückzulassen, die zu einer chronischen Entzündung Anlaß geben können.

4. In den Fällen, wo nach der Exstirpation Zwischeneinlagen (Chlorphenol oder Rivanol) gemacht wurden, konstatierte ich in 27% der Fälle Aufhellung.

Literaturverzeichnis.

Brühlmann, W., Die Wurzelbehandlung im Röntgenbild. Schweiz. Mschr. Zahnheilk. **1931**, Nr 1. — *Tolardo, G.*, Über Heilungsversuche im periapikalen Gebiete nach antiseptischer Wurzelbehandlung. Schweiz. Mschr. Zahnheilk. **1931**, Nr 5. — *Walkhoff, O.*, Das Problem den dentalen Fokalinfektion und ihre Bekämpfung durch die konservierende Zahnheilkunde. Jena: Fischer 1931 — Mein System der medikamentösen Behandlung schwerer Erkrankungen der Zahnpulpa und des Periodontiums. Berlin: Meusser 1928 — Lehrbuch der konservierenden Zahnheilkunde. — *Honegger, J.*, Histologische Untersuchungen über die periapikalen Heilungsvorgänge entpulpter Zähne. Schweiz. Mschr. Zahnheilk. **1932**, Nr 9. — *Geier, W.*, Röntgenologische Kontrolluntersuchungen an wurzelbehandelten Zähnen mit besonderer Berücksichtigung des Einflusses der Wurzelbehandlung auf das Periodontium und das apikale Gewebe. Zahnärztl. Rdsch. **1932**, Nr 4. — *Stein, G.*, Über die durch das Röntgenbild feststellbaren Ergebnisse von Wurzelbehandlungen. Zahnärztl. Rdsch. **1932**, Nr 32, 33 u. 34.

Herrn Professor Dr. O. Müller spreche ich für die Anregung zur vorliegenden Arbeit den besten Dank aus.

CURRICULUM VITAE.

Geboren wurde ich am 26. Oktober 1906. Ich absolvierte die Primarschule und zwei Jahre das Gymnasium in Winterthur. Die folgenden Jahre bis zur Maturität besuchte ich die Kantonsschule St. Gallen. Für meine Studien wandte ich mich den Universitäten Zürich, Freiburg und Basel zu, in welch letzterer ich im Frühjahr 1931 das zahnärztliche Diplom erwarb.